



PRIJELOMI GLEŽNJA U DJEČIJEM DOBU • REVIJALNI PRIKAZ

Boris BAČIĆ¹
Philippe GICQUEL²
**Marie-Christine
GIACOMELLI²**
Claud KARGER²
Jean-Michel CLAVERT²

¹Klinika za ortopediju i
traumatologiju
JZU Univerzitetski klinički centar
Tuzla, Trnovac bb, 75000 Tuzla,
Bosna i Hercegovina

²Service des chirurgie infantile
Hautepierre, Avenue Molière 1,
67000 Strasbourg, France

Primljen: 11.11.2007.

Prihvaćen: 18.10.2008.

Kontakt adresa:

Marie-Christine GIACOMELLI
Service des chirurgie infantile
Hautepierre, Avenue Molière 1
67000 Strasbourg, France

UVOD

Ploča rasta (fiza, hrskavica rasta, epifizna ploča) koja opstoji na distalnim dijelovima tibije i fibule razlog je što prijelomi gležnja u djetinjstvu biomehanički ne odgovaraju prijelomima u odraslih. Distalna tibijalna hrskavica rasta prisutna je u djevojčica do 15.-16. godine, a u dječaka do 17.-18. godine. Odgovorna je za 45% rasta tibije u duljinu, ili 20% rasta cijelog donjeg ekstremiteta. Topografski, zatvara se točno određenim redosljedom: najprije u samom središtu, potom medijalno (oko medijalnog maleolusa), a na koncu u lateralnom dijelu¹⁻⁵. Proces zatvaranja distalne tibijalne fize traje oko 18 mjeseci, a opisana kronologija pojašnjava zašto se stanovite vrste prijeloma gležnja dešavaju samo u vrijeme prijelaza iz pubertetskog

APSTRAKT

Biomehaničke razlike između kostiju djece i kostiju odraslih osoba, te različite sile koje djeluju na te kosti – objašnjavaju razlike između adultnih i pedijatrijskih prijeloma gležnja. Komplikacije koje nastaju nakon prijeloma gležnja u djece obuhvataju one koje se javljaju i kod prijeloma odraslih pacijenata (posttraumatski artritis, posttraumatska kontraktura, refleksna simpatetička distrofija), ali i one koje su posljedica lezije ploče rasta pa su specifične za ovu životnu dob (nejednakost duljine ekstremiteta, angulacioni deformiteti...). Cilj liječenja prijeloma gležnja u djece je p ostići i stabilizirati repoziciju ulomaka a da se pri tom očuva ploča rasta. Poznavanje karakteristika ovih prijeloma, ali i poznavanje grešaka u njihovoj dijagnostici i liječenju - značajno pomaže u adekvatnom izboru metode tretmana.

Ključne riječi: Prijelom gležnja u djece, lezija ploče rasta, nejednakost duljine ekstremiteta, angulacioni deformiteti

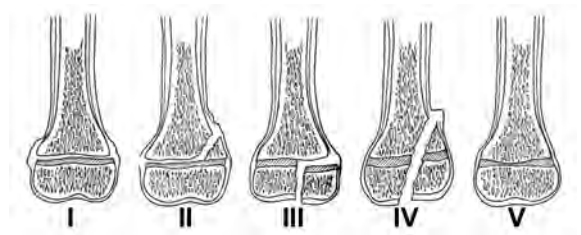
doba u doba skeletne zrelosti. Ploče rasta tibije i fibule imaju sinkroniziranu evoluciju.

Fize su najvulnerabilnija mjesta gležnja. Primjerice, ligamenti su u djece jasno otporniji na traumu od epifiznih ploča. Stoga tzv. trauma male energije (poput inverzione ili everzione ozljede gležnja) u dječijoj populaciji češće rezultira prijelomima nego uganućima koji se zbivaju kod odraslih^{6,7}. Na nesreću, posljedice lediranja fize ponekad predstavljaju ozbiljne ortopedске probleme: nejednakost duljine ekstremiteta (usljed preranog zatvaranja fize ili usljed traumom prevelike stimulacije rasta), angularni deformiteti zgloba (usljed traumom izazvanog asimetričnog zatvaranja fize) ili inkongruentnost zgloba (usljed

traumatskog deformiranja zglobne ploštine). Prijelomi gležnja predstavljaju oko 5% svih prijeloma dječjeg doba i oko 15% svih epifiznih prijeloma. Otprilike 70% ovih pacijenata su dječaci, a najčešći uzrast u kojem se prijelomi gležnja dešavaju je 11 godina (s rasponom od 8 do 15 godina)⁸⁻¹³. Gotovo po pravilu ovo je sportska trauma, ali se ne smije zaboraviti da ovakve frakture srećemo i kod zlostavljanja djece.

DIJAGNOSTIKA I KLASIFIKACIJE PRIJELOMA GLEŽNJA

Kao kod odraslih osoba, i u djece prijelome gležnja najčešće uzrokuje indirektna trauma. Sila koja izaziva frakturu obično djeluje na zglob u položaju varusa, valgusa ili torzije, uz istovremenu krajnju fleksiju ili ekstenziju. Poznavanje mehanizma traume korisno je za izbor adekvatnog repozicionog manevra; osim ovoga, klasifikacije prijeloma gležnja u djece prema mehanizmu nastanka nemaju veću uporabnu korist⁵. Pedesetih godina 20. stoljeća Lauge-Hansen je prikazao prvu ovakvu klasifikaciju, a 1978. godine su Dias i Tachdjian² osmislili kombinaciju Lauge-Hansenove i klasifikacije Saltera i Harrisa. Međutim, klasifikacija Diasa i Tachdjiana je pokazala veliku tzv. *interobserver* grešku (mali broj testiranih ortopeda je određene prijelome klasificirao u iste skupine), pa se u praksi rijetko koristi. Klasifikacija Saltera i Harrisa¹⁴ je zapravo univerzalna anatomska klasifikacija epifiznih prijeloma (slika 1); zbog svoje jednostavnosti, kao i zbog dobrih prognostičkih osobina – najviše se primjenjuje. Prema Salteru i Harrisu, svi prijelomi gležnja u djece mogu se svrstati u pet skupina.

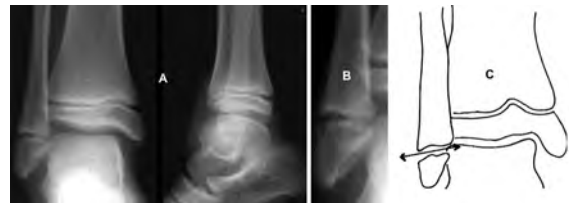

Slika 1. Shematski prikaz klasifikacije epifiziofrakture prema Salteru i Harrisu

Figure 1. Classification of the physal fractures according to Salter and Harris

Prva skupina (prijelom gležnja **tip I**) obuhvata pacijente kod kojih je traumatska sila prošla izravno kroz fizu. To je zapravo poskliz epifize. U zoni gležnja, ovakve frakture nisu rijetke na fibuli (obično su bez veće dislokacije, slika 2), ali su upola rjeđe nego na tibiji¹³. Klinička slika pokazuje otečenost i bolnost na mjestu distalne

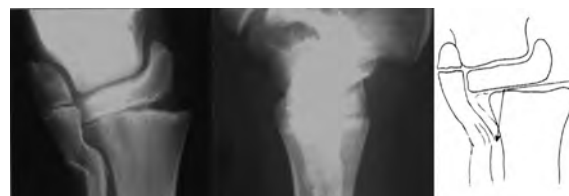fibularne fize, ali bez znakova traumatizma ostalih dijelova gležnja.



Slika 2. Prijelom fibule tip I prema Salteru i Harrisu: crtež (C) prikazuje smjer sile kod nastanka prijeloma.

Figure 2. Fibular fracture Typ I according to Salter and Harris: the direction of the trauma force (C).

Tip II prijeloma ima pukotinu koja prolazi kroz fizu a završava u metafizi. Kako se zametna (germinativna) zona epifizne ploče nalazi bliže epifizi od fraktorne pukotine, kod ove traume ona ostaje intaktna (slika 3). Prema istraživanjima, sa zastupljenošću od 40% do 70%, ovo je najčešći tip epifiznih prijeloma gležnja^{2,13,15-19}. Metafizi fragment se nalazi samo na tibiji. Smješten je lateralno ili posterolateralno ukoliko je trauma izazvana abdukcijom silom, te ukoliko je prijelomni mehanizam vanjska rotacija ili plantarna fleksija. Fibularna pukotina smještena je u metafizi (kod abdukcione sile), ili proksimalnije - u dijafizi (kod rotacione sile).



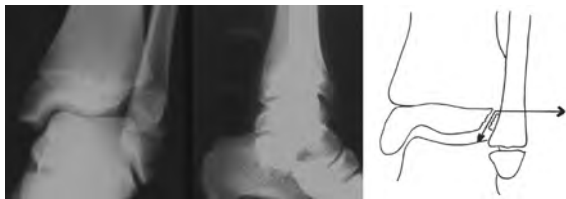Slika 3. Prijelom distalne tibije tip II prema Salteru i Harrisu

Figure 3. Distal tibial fracture Typ II according to Salter and Harris

Kako prijelome tipa II najčešće ne izaziva trauma visoke energije, kako nema fenomena kompresije fize, a prijelomna pukotina zaobilazi germinativni sloj, prognoza po funkciju epifizne ploče je općenito dobra. **Gillespie-prijelom** je specifičan epifizoprijelom gležnja tip II koji nastaje nakon traume na stopalo u položaju dorzalne hiperfleksije; fraktorni ulomak je smješten na središnjem prednjem dijelu metafize i rijetko je s velikom dislokacijom^{6,20}.

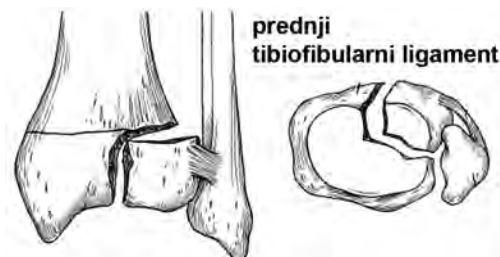
Prijelomi **tipa III** su tipični zglobni prijelomi; fraktorna pukotina prolazi kroz germinativni sloj epifizne ploče, potom kroz epifiznu, a završava na zglobnoj ploštini. Stoga postoji jasna opasnost od prijevremenog zatvaranja fize, ali i od posttraumatske artroze zgloba. U liječenju ovih prijeloma imperativ je anatomski repozicija ulomaka, ali i

minimalno (po mogućnosti – nikakvo) lediranje hrskavice rasta osteosintetskim materijalom.



Slika 4. Tillaux-prijelom gležnja (Salter-Harris tip III)
Figure 4. The Tillaux fracture (Salter-Harris typ III)

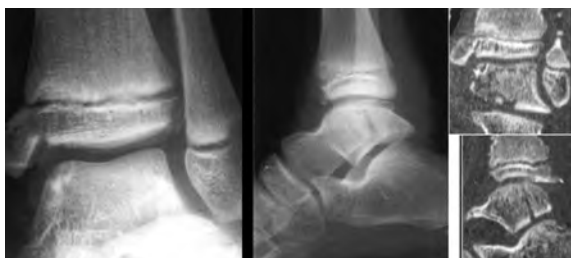U ovu skupinu prijeloma ubraja se i **Tillauxova fraktura**: epifizni ulomak smješten je u anterolateralnom dijelu distalne tibijalne epifize, na mjestu gdje fiza još nije okoštala. Kod snažne vanjske rotacije gležnja, prednji tibiofibularni ligament otkida epifizni ulomak od njegove osnove (slike 4 i 5).



Slika 5. Prikaz akcije prednjeg tibiofibularnog ligamenta u nastanku Tillaux-prijeloma

Figure 5. The action of the anterior tibiofibular ligament as the cause of Tillaux fracture

Tip IV je kombinacija prijeloma tipa II i tipa III, pa se i ovaj ubraja u artikularne frakture. I kod tipa IV se ledira zametni sloj fize, zbog čega je rizik od posttraumatskog inegaliteta duljine donjih ekstremiteta, angulacije zgloba ili artroze – veliki¹². **Mac Farlandov prijelom** predstavlja epifizni prijelom gležnja tip IV na medijalnom maleolusu i nastaje mehanizmom adukcije ili izravnim udarcem²¹. Nerijetko je Mac Farlandov prijelom kominutivan, a može ga pratiti i prijelom talusa (slika 6); ovakva fraktura izazvana je djelovanjem sile velike energije.



Slika 6. Prijelom gležnja tip IV udružen s prijelomom talusa

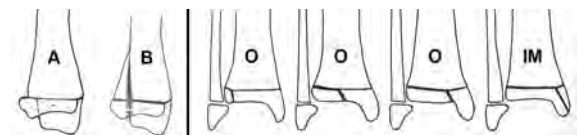
Figure 6. Typ IV ankle fracture associated with the talus fracture

Trauma s longitudinalnom kompresijom epifizne ploče rezultira prijelomom **tipa V** prema Salteru i Harrisu. Izolirani prijelom tipa V je u praksi izvanredno rijedak (manje od 1% svih prijeloma gležnja u djece^{6,18,19}), ali se često sreće u kombinaciji s nekim drugim tipom, najčešće tipom II (slika 3). Obično se prijelom tipa V dijagnosticira retrospektivno, tek kad se pokaže posljedica komprimiranja fize – prijevremeno zatvaranje fize.

Tipični **bimaleolarni** prijelomi dječije dobi imaju prijelomnu pukotinu na tibiji (tj. na medijalnom malolusu) smještenu ispod epifizne ploče, dok na fibuli pukotina može biti na bilo kojem mjestu u odnosu na fizu (slika 13).

U pacijenata koji su u uzrastu kad se zatvara epifizna ploča (tj. u periodu osificiranja fize i prelaska iz adolescencije u doba koštane zrelosti), često srećemo složene **prijelome** gležnja s pukotinama **u tri ravni** (trodimenzionalni prijelomi, 3D-prijelomi). Prijelomne pukotine kod ovih fraktura idu uzduž fize, ali (obavezno) i po fizi. Prema definiciji, prijelomi u tri ravni kombinacija su Salter-Harrisovih prijeloma tipa II, tipa III, ili tipa IV. Nerijetko se u literaturi nazivaju i **tranzicijskim prijelomima** (prijelomi prijelaznog doba), kojim terminom ih zovu napose germanski autori^{5,15,22}, ali je dobro naglasiti da i Tillauxov prijelom spada u tranzicijske prijelome, ali nije 3D-prijelom. Frakture s velikim kominucijama također imaju prijelomne pukotine u tri ravni, ali se ne ubrajaju u skupinu koju ovdje opisujemo. 3D-prijelomi se javljaju u uzrastu od 10 do 17 godina, najčešće u 13. godini života, a zastupljeni su u 5% do 50% svih prijeloma gležnja dječije dobi^{1,5,23,24}.

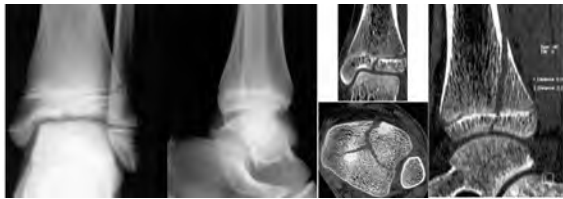Od kada je Marmor 1970. godine prvi akcentirao trodimenzionalnost ovih fraktura²⁵, brojne znanstvene studije posvećene su tranzicijskim prijelomima^{5,16,19,23,26,27}. Von Laer ih je razdijelio na dvije skupine⁵. U prvu skupinu svrstao je 3D-prijelome s dva ulomka, uz napomenu da sagitalna pukotina po epifizi može biti smještena u zoni oslonca, ili izvan zone oslonca (slika 7).



Slika 7. Tranzicijski prijelomi gležnja: profilni radiogram jasno prikazuje da li je prijelom u dvije ravni (A) ili u tri ravni (B); anteroposteriorni radiogram pokazuje da li je frontalna pukotina epifize smještena u zoni oslonca (O) ili van zone oslonca (IM – intramaleolarno).

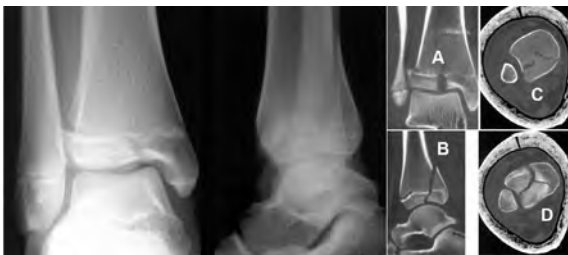Figure 7. The transitional ankle fracture: the lateral x-ray shows if the fracture is in two (A) or in three planes (B); the AP x-ray shows if the frontal epiphyseal line is in the weight-bearing zone (O) or out of it (IM).

U drugoj skupini su 3D-prijelomi sa tri ulomka. Ove frakture mogu biti kombinacija prijeloma tipa IV (prema Salteru i Harrisu) i Tillauxovog prijeloma. Von Laer je pretpostavio da tip 3D-prijeloma ne ovisi o mehanizmu traume, nego isključivo o stupnju maturiteta fize. Naglasio je po čemu su tranzicijski prijelomi prognostičko-terapijski specifični, a pojasnio je i kolika je uloga kompjuterizirane tomografije u dijagnostici ovih fraktura (slike 8 i 9).



Slika 8. Standardni radiogram pokazuje 3D-prijelom gležnja, ali ne pokazuje da li je prijelom sa dva ili sa tri ulomka. Transverzalni CT sken kroz epifizu pojašnjava da prijelom ima tri ulomka.

Figure 8. Standard x-rays show the three-dimensional ankle fracture but not if there are two or three fragments. The transversal CT scan through the epiphysis presents the fracture with three fragments.



Slika 9. 3D-prijelom gležnja djevojčice stare 13,5 godina; horizontalni CT sken kroz metafizu (C) pokazuje dva ulomka, ali sken kroz epifizu (D) prezentira tri ulomka.

Figure 9. The three-dimensional ankle fracture of a thirteen-year-old girl; the horizontal metaphyseal CT scan shows two fragments, but the epiphyseal CT scan presents three fragments.

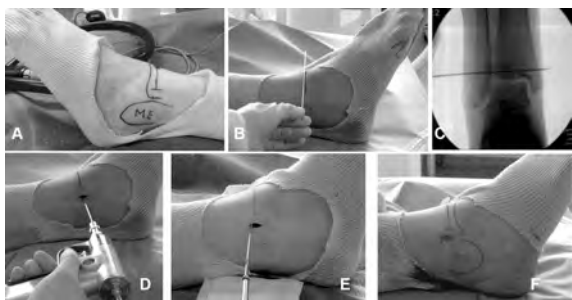
Pažljiv klinički pregled s osvrtom na opstojanje ozbiljne traume kože i živčano-vaskularne patologije - neophodan je prije bilo kakve intervencije. Odmah potom, nogu valja imobilizirati radiološki transparentnim materijalima, te načiniti standardne radiogramе gležnja. Kod trodimenzionalnih prijeloma, indicirana je CT-dijagnostika. Magnetna rezonanca pokazala se korisnom kod ovakvih pacijenata, napose zbog svojih prednosti kod oslikavanja mekotkivne patologije²⁸, ali njene prednosti nad CT-dijagnostikom do sada nisu potvrđene. U posljednje vrijeme i ultrazvučna dijagnostika se sve više rabi u traumatologiji gležnja, osobito zbog uspješnog prikazivanja mekotkivnih ozljeda, ali i zbog mogućeg raspoznavanja prijelomnih pukotina u odnosu na neosificirane fize²⁹.

Nakon jasnog dijagnosticiranja stanja, određuje se način liječenja.

LIJEČENJE PRIJELOMA GLEŽNJA U DJECE

Konzervativno liječenje indicira se kod ekstraartikularnih prijeloma (prijelomi tipa I i tipa II prema klasifikaciji Saltera i Harrisa, Gillespiev prijelom), te kod intraartikularnih prijeloma s malom dislokacijom (do 2 mm razmaka među ulomcima). Prijelomi tipa I i tipa II treba da se reponiraju u općoj anesteziji i pod radiološkom kontrolom. Epifizna ploča radiološki se jasno vidi i dobra je vodilja uspješnosti repozicije. Repozicija se mora izvesti u jednom aktu, najviše u dva; svaki slijedeći repozicioni manevar znatno uvećava opasnost od iatrogenog oštećenja (ionako već ugrožene) fize. Kod imobiliziranja valja uvijek misliti na opasnost od nastanka tzv. sindroma prednje tibijalne lože, zbog čega je najsigurnije prvobitnu stabilizaciju izvesti potkoljeno-gležanj-skom sadrenom udlagom (longetom), a pacijenta hospitalizirati 48 sati. Hod uz pomoć štaka i bez oslanjanja na traumatiziranu nogu prakticira se već drugi dan poslije traume. Nakon 7-10 dana (kad regredira otečenost traumatizirane regije), longetu treba zamijeniti gipsanom čizmom. U male djece dovoljno je držati imobilizaciju tri do četiri nedjelje. Adolescentima se ne smije dozvoliti oslanjanje na traumatiziranu nogu punih šest nedjelja; sportske aktivnosti mogu se prakticirati tri mjeseca nakon ozljede. Kako svi prijelomi imaju rizik od tzv. sekundarne dislokacije (dislociranja ulomaka nastalog nekoliko dana nakon uspješne repozicije), radiološke kontrole se izvode jednom sedmično u prve tri nedjelje, a završni radiogram valja načiniti šest nedjelja nakon traume. Svi epifizioprijelomi kontroliraju se radiološki jednom u šest mjeseci tokom prve dvije godine (zbog praćenja stanja epifizne ploče), potom jednom godišnje do zatvaranja hrskavica rasta na kostima.

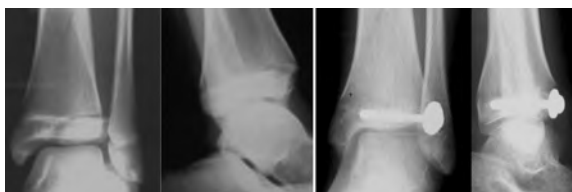Kirurško liječenje indicirano je za ireponibilne prijelome, za artikularne prijelome s dislokacijom većom od dva milimetra (prijelomi tipa III i IV prema Salteru i Harrisu), za 3D-prijelome s dislokacijom, te za bimaleolarne prijelome^{1,5,15,23,30}. Moderne operacijske tehnike podrazumijevaju perkutano plasiranje jednog ili dva kanulirana vijka (uz intraoperacijsko radioskopsko praćenje) za sve prijelome kod kojih nije neophodna otvorena repozicija^{16,22,27,31}. Vijke treba plasirati paralelno epifiznoj ploči. Tillauxov prijelom reprezentativan je tip prijeloma gležnja u djece kod kojeg, prema principima moderne traumatologije - ne treba vršiti otvorenu repoziciju (slike 10).



Slika 10. Prikaz perkutanog stabiliziranja Tillaux-prijeloma. Markiranje koštanih elemenata gležnja (A); kiršnerova žica kojom se (uz pomoć intraoperacijskog radiograma) određuje idealno mjestu za plasiranje vijka, paralelnog epifiznoj ploči, smještenog u samom središtu ulomka (B i C); nakon markiranja idealnog mjesta – plasira se Kiršnerova žica (16/10) koja stabilizira ulomak, a ujedno je i igla vodilja za kanulirani vijak promjera 4,5 mm (D i E); po završetku intervencije, mjesto incizije suturira se s dva do tri šava (F).

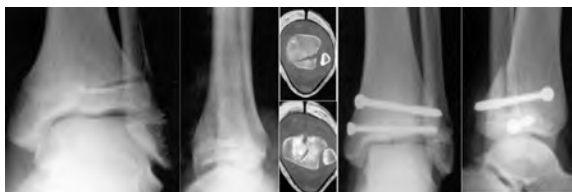
Figure 10. Sequectional photos present the stabilization of the Tillaux fracture. The bone elements (A); the ideal place for the wire insertion determined using the intraoperative x-ray (B and C); the 16/10 Kirschner wire stabilizes the fragment and at the same time is the guide for cannulated screw (D and E).

Prijelomi u tri ravni s dva ulomka kirurški se zbrinjavaju na isti način (slika 11), dok je za prijelome sa tri ulomka neophodno plasirati najmanje dva vijka: jedan u latero-lateralnom smjeru, drugi antero-posteriorno (slika 12). I nakon opisanih operativnih intervencija, uputno je gležanj imobilizirati sadrenom longetom u trajanju od 6 nedjelja; sportske aktivnosti nisu preporučljive bar tri mjeseca nakon traume.



Slika 11. Perkutano stabiliziranje 3D-prijeloma s dva ulomka jednim kanuliranim vijkom

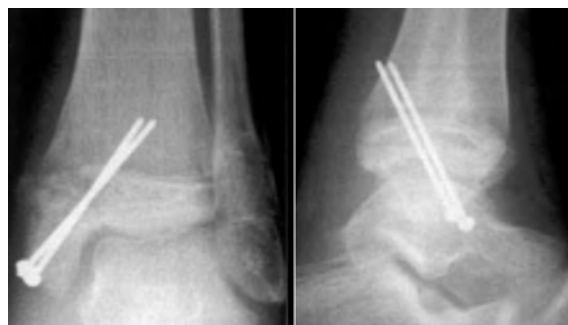Figure 11. Three-dimensional ankle fracture percutaneously stabilised using a cannulated screw



Slika 12. Dva kanulirana vijka za perkutano stabiliziranje 3D-prijeloma sa tri ulomka

Figure 12. Three-dimensional ankle fracture with three fragments percutaneously stabilised using two cannulated screws

Kod bimaleolarnih prijeloma, bez obzira da li frakturna pukotina na medijalnoj strani prolazi kroz epifiznu ploču tibije, neophodan je pažljiv odabir osteosintetskog materijala. Maleolarni vijci za ovakve prijelome nisu preporučljivi jer trajno lediraju epifiznu hrskavicu^{13,19,27}. Kiršnerove igle, pak – ponekad ne mogu postići dostatnu interfragmentarnu kompresiju. Najmoderniji izbor za pomenute frakture predstavlja instrumentarij osmišljen od Philippea Gicquela (slika 13)^{32,33}. Dosadašnje biomehaničke studije su pokazale zadovoljavajuću interfragmentarnu kompresiju koja se postiže ovom alentezom, a šestogodišnje iskustvo nije ukazalo na veću incidencu komplikacija usljed lediranja epifizne ploče – u usporedbi sa stabiliziranjem običnom Kiršnerovom žicom^{28,29}.



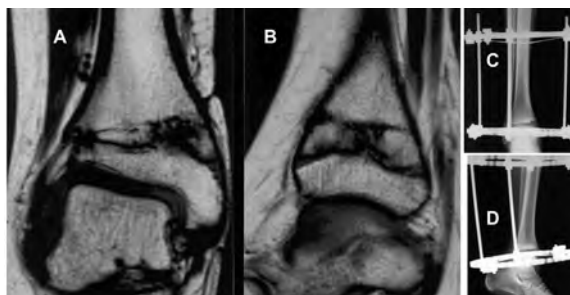
Slika 13. Osteosinteza medijalnog maleolusa instrumentarijumom po Gicquelu³²: bimaleolarni prijelom u osmogodišnjeg dječaka, stabiliziran narezanim kiršnericama (dimenzija 18/10) s olivom; nakon plasiranja igala, na njih se navrnu olive koje proizvode dostatnu interfragmentarnu kompresiju ulomaka.

Figure 13. The Gicquel methode for malleolar fracture osteosynthesis: the bimalleolar fracture in an eight-year-old boy; a threaded Kirschner wire with olive gives enough tension for the sufficient interfragmental compression.

KOMPLIKACIJE I SEKVELE PRIJELOMA GLEŽNJA U DJECE

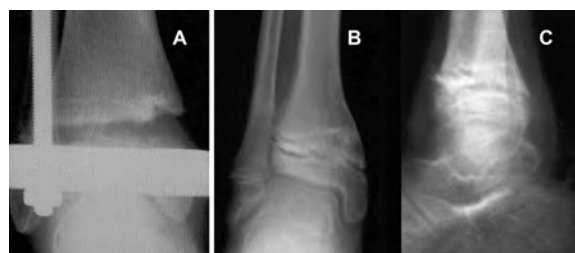Najčešće komplikacije prijeloma gležnja u djece nastaju usljed oštećenja epifizne hrskavice rasta. Prevelika stimulacija rasta fize uzrokovana pomenutom lezijom opisana je samo kod prijeloma tipa I prema klasifikaciji Saltera i Harrisa i nije rezultirala većim nejednakostima duljine ekstremiteta od 1,5 cm¹⁴. Parcijalne ili totalne epifizioze neuporedivo su češće komplikacije. Nastaju usljed same traume, ali i nakon (traumatske ili postoperacijske) infekcije, te iatrogeno (inkorektna repozicija prijeloma, grubi i brojni repozicioni manevri, neodgovarajući osteosintetski materijali...). Nasuprot općeprihvaćenom stavu da se incidenca oštećenja hrskavice rasta uvećava kako se uvećavaju brojevi tipa prijeloma prema Salteru

i Harrisu¹⁴, najveću nepredvidljivost nastanka ove komplikacije pokazuju prijelomi tipa II, te Mac Farlandovi prijelomi^{15,34}, dakako – ukoliko se konzervativno tretiraju. Ovdje treba naglasiti značaj kirurškog tretmana kod prijeloma tipa III i IV, jer je kod njih incidenca posttraumatskog poremećaja rasta epifizne ploče veća od 50% nakon konzervativnog tretmana. Prema studiji Klinga i suradnika¹⁸, nakon operativnog tretmana prijeloma tipa III i IV - arest rasta fize razvio se kod 5%, a nakon konzervativnog tretmana kod 56% pacijenata. U ovom radu nije pojašnjeno kako su indicirani kirurški tretmani. Naime, ukoliko se konzervativno liječenje odredi za prijelome s dislokacijom ulomaka manjom od 2 mm, učestalost komplikacija i kod ovakvog tretmana prijeloma tipa III i IV pada ispod 10%¹⁵.



Slika 14. Parcijalna posttraumatska epifiziozeza distalne tibijalne fize: frontalni i profilni MR-skenovi jasno pokazuju koštano premoštavanje lateralnog dijela distalne tibijalne fize (A i B); radiogrami (C i D) prikazuju vanjski fiksator po Ilizarovu, plasiran u cilju izvođenja dezepifiziozeze i korekcije angulacije gležnja.

Figure 14. Partial posttraumatic distal tibial closure of the physis: MRI scans clearly show the lateral distal tibial physeal bone bridging (A and B); desepiphysiodesis and angular ankle correction using the Ilizarov apparatus (C and D).



Slika 15. Distrakciona dezepifiziozeza. Nakon postizanja dezepifiziozeze koštano mosta i korigiranja angularnog deformiteta gležnja (A), vanjski fiksator je uklonjen, a u fizu je interponiran koštani cement; radiogrami B i C prikazuju rezultat liječenja, sedam nedjelja nakon početka tretmana.

Figure 15. Distractional desepiphysiodesis. After the bone bridge desepiphysiodesis and the angular deformity correction (A), the external fixator is removed and the bone cement is incorporated into the growth plate; x-rays (B and C) show the result seven weeks after.

Starost pacijenta u vrijeme zadobivanja prijeloma najvažniji je faktor predvidljivosti posljedica posttraumatske epifiziozeze. Distalna tibijalna fiza raste brzinom od tri do četiri milimetra godišnje; zato oni najkompliciraniji – tranzicijski prijelomi zapravo rezultiraju najmanjim inegalitetom dužine ekstremiteta (jer se dešavaju godinu do dvije prije fiziološkog zatvaranja fize). Još nije precizno utvrđeno kolika je angulacija zgloba tolerantna (nakon parcijalne posttraumatske epifiziozeze)^{9,35}, ali se pretpostavlja da zakrivljenost do 5° nema kliničkog značaja. Kod sumnje na parcijalnu epifiziozezu, preporučljivo je načiniti komparativne radiograme oba gležnja u stojećem stavu, na kojim se može zapaziti konvergentnost Harrisovih crta, dezaksijalizacija tibije i/ili fibule, te koštano premoštavanje dijela fize. Zapaze li se pomenuti patološki nalazi, indicirana je kompjuterizirana tomografija ili pregled magnetnom rezonancom. Navedene radiološke metode jasno prikazuju veličinu košanog mosta; ukoliko je most manji od 50% cjelokupne epifizne ploče, kod mlađe djece se indicira njegovo operativno uklanjanje – dezepifiziozeza^{3,9}. Ovu proceduru najjednostavnije je izvesti uz pomoć trodimenzionalnog distrakcionog vanjskog fiksatora tipa Ilizarov (slike 14 i 15): dekolman košanog mosta izvodi se stupnjevito, brzinom distrakcije od 1 mm dnevno. Nakon što se postigne dezepifiziozeza, na mjesto epifizne ploče interponira se komad masnog tkiva ili koštani cement, a noga se imobilizira gipsanom čizmom u trajanju od 6 nedjelja.

Kod razvijenih angularnih deformiteta u pacijenata kod kojih su fize i fiziološki zatvorene, indiciraju se klinaste otvarajuće osteotomije distalnog dijela tibije⁶.

Zglobna inkongruentnost nakon prijeloma gležnja u djece jedna je od težih komplikacija. Najčešće se javlja usljed neadekvatne repozicije fraktura s većim dislokacijama ulomaka, a rjeđe usljed parcijalne epifiziozeze. Na svu sreću, ovo je rijetka komplikacija. U studiji Spiegela i suradnika, kod 184 ispitanika inkongruentnost se razvila u samo jednog pacijenta (s prijelomom tipa V po Salteru i Harrisu, liječenim konzervativno)¹⁵. Inkongruentnost gležnja gotovo sigurno rezultira nastankom **osteoartritis**a. Međutim, osteoartritis (artroza) može biti i rezultat same ozljede zglobne hrskavice. Iako je osteoartritis jasna i poznata prijetnja kod svih prijeloma, u literaturi su rijetke studije koje statistički prikazuju njegovu učestalost nakon prijeloma gležnja u djece⁵. Caterini i suradnici su 1991. godine objavili kako su 27 godina nakon prijeloma – kod 12% pacijenata radiološki dijagnosticirali artrozu gležnja; u skupini pacijenata sa prijelomima tipa III i IV

po Salteru i Harrisu, artroza je utvrđena kod 29% ispitanika¹. Zaključili su da je najčešći uzrok nastanka ove komplikacije – zaostala dislokacija ulomaka nakon reponiranja. Stoga je jasna važnost adekvatne repozicije u liječenju artikularnih prijeloma gležnja^{24,36}.

Refleksna simpatetička distrofija (morbus Sudeck) nakon prijeloma gležnja u djece nije rijetka komplikacija, ali je interesantno da se kasno dijagnosticira. U najopsežnijoj studiji na ovu temu do sada³⁷, pokazano je da se problem nerijetko zapaža tek godinu dana nakon početka simptoma. Izražena je prevalenca djevojčica (preko 80%) među pacijentima s ovim entitetom. Liječenje

podrazumijeva adekvatnu fizikalnu terapiju, medikamentoznu terapiju i kirurške simpatektomije, ali i pored ovoga, ukoliko se dijagnoza postavi kasno, kod više od 50% pacijenata tegobe će perzistirati i nakon trogodišnjeg tretmana³⁷.

Posttraumatska **kontraktura gležnja** nije česta ukoliko se nakon uklanjanja gipsa sprovede adekvatna fizikalna terapija. Prema studiji Caterinija i suradnika, razvila se kod samo četiri od 71 liječenog pacijenta (6%); kod tri od ova četiri pacijenta radiološki je dijagnosticirana artroza gležnja³⁸.

Pseudoartroza se nakon prijeloma gležnja u djece izvanredno rijetko razvija i podaci o njenoj učestalosti u literaturi su krajnje oskudni^{6,14,17}.

LITERATURA

- Cooperman DR, Spiegel PG, Laros GS. Tibial fractures involving the ankle in children. The so-called triplane epiphyseal fracture. *J Bone Joint Surg* 1978; 60A: 1040-1046.
- Dias LS, Tachdjian MO. Physeal injuries of the ankle in children: Classification. *Clin Orthop* 1978; 136: 230-233.
- Jouve JL, Guillaume JM, Frayssinet P, Launay F, Viehweger E, Panuel M, Bollini G. Growth plate behaviour after desepiphysodesis: experimental study in rabbits. *J Pediatr Orthop* 2003; 23: 774-779.
- Kleiger B, Mankin H. Fracture of the lateral portion of the distal tibial epiphysis. *J Bone Joint Surg* 1964; 46A: 25-32.
- Von Laer L. Classification, diagnosis and treatment of transitional fractures of the distal part of the tibia. *J Bone Joint Surg* 1985; 67A: 687-698.
- Kay RM, Matthys GA. Pediatric ankle fractures: evolution and treatment. *J Am Acad Orthop Surg* 2001; 9: 268-278.
- Wang HK, Chen CH, Shiang TY, Jan MH, Lin KH. Risk-factor analysis of high school basketball-player ankle injuries: a prospective controlled cohort study evaluating postural sway, ankle strength, and flexibility. *Arch Phys Med Rehabil* 2006; 87: 821-825.
- Mizuta T, Benson WM, Foster BK, Paterson DC, Morris LL. Statistical analysis of the incidence of physeal injuries. *J Pediatr Orthop* 1987; 7: 518-523.
- Nelson AJ, Collins CL, Yard EE, Fields SK, Comstock RD. Ankle Injuries Among United States High School Sports Athletes, 2005-2006. *J Athl Train* 2007; 42: 381-387.
- Peterson CA, Peterson HA. Analysis of the incidence of injuries to the epiphyseal growth plate. *J Trauma* 1972; 12: 275-281.
- Peterson HA, Madhok R, Benson JT, Ilstrup DM, Melton LJ III. Physeal fractures: Part 1. Epidemiology in Olmsted County, Minnesota, 1979-1988. *J Pediatr Orthop* 1994; 14: 423-430.
- Pontell D, Hallivis R, Dollard MD. Sports injuries in the pediatric and adolescent foot and ankle: common overuse and acute presentations. *Clin Podiatr Med Surg* 2006; 23: 209-231.
- Worlock P, Stower M. Fracture patterns in Nottingham children. *J Pediatr Orthop* 1986; 6: 656-660.
- Salter RB, Harris WR. Injuries involving the epiphyseal plate. *J Bone Joint Surg* 1963; 45A: 587-622.
- Spiegel PG, Cooperman DR, Laros GS. Epiphyseal fractures of the distal ends of the tibia and fibula: A retrospective study of two hundred and thirty-seven cases in children. *J Bone Joint Surg* 1978; 60A: 1046-1050.
- Cummings RJ. Distal tibial and fibular fractures. (U): Rockwood CA Jr, Wilkins KE, Beaty JH (ur): *Fractures in Children*, vol 3, 4th ed. Philadelphia: Lippincott-Raven, 1996; 1377-1428.
- De Sanctis N, Della Corte S, Pempellino C. Distal tibial and fibular epiphyseal fractures in children: prognostic and long-term results in 158 patients. *J Pediatr Orthop* 2000; 9-B: 40-44.
- Kling TF Jr, Bright RW, Hensinger RN. Distal tibial physeal fractures in children that may require open reduction. *J Bone Joint Surg* 1984; 66A: 647-657.
- Lyn MD. The triplane distal tibial epiphyseal fracture. *Clin Orthop* 1972; 86: 187-190.
- Gillespie R. Personal communication 1998. Buffalo, New York, USA.
- Gleizes V, Glotion C, Langlais J, Pouliquen JC. Mac Farland fractures. A serie of 24 cases. *Rev Chir Orthop* 2000; 86: 373-380.
- Raemy H, Parpan D, Burch HB. Transition fractures of the distal tibial epiphysis. (U): Chaphal G (ur): *Fractures in children*. New York: Georg Thieme, 1981: 251-253.
- Dias LS, Giegerich CR. Fractures of the distal tibial epiphysis in adolescence. *J Bone Joint Surg* 1983; 65A: 438-444.
- Ertl JP, Barrack RL, Alexander AH, VanBuecken K. Triplane fracture of the distal tibial epiphysis: Long-term follow-up. *J Bone Joint Surg* 1988; 70A: 967-976.
- Marmor L. An unusual fracture of the tibial epiphysis. *Clin Orthop* 1970; 73: 132-135.
- Kärrholm J, Hansson LI, Laurin S. Computed tomography of intraarticular supination-eversion fractures of the ankle in adolescents. *J Pediatr Orthop* 1981; 1: 181-187.
- Rapariz JM, Ocete G, Gonzalez-Herranz P, Lopez-Mondejar JA, Domenech J, Amaya S. Distal tibial triplane fractures: long-term follow-up. *J Pediatr Orthop* 1996; 16: 113-118.
- Lohman M, Kivisaari A, Kallio P, Puntilla J, Vehmas T, Kivisaari L. Acute pediatric ankle trauma: MRI versus plain radiography. *Skeletal Radiol* 2001; 30: 504-511.
- Khoury V, Guillin R, Dhanju J, Cardinal E. Ultrasound of ankle and foot: overuse and sports injuries. *Semin Musculoskeletal Radiol* 2007; 11: 149-61.
- Kärrholm J. The triplane fracture: four years of follow-up of 21 cases and revue of the literature. *J Pediatr Orthop* 1997; 6B: 91-102.

31. Dingeman RD, Shaver GB. Operative treatment of displaced Salter-Harris III distal tibial fractures. *Clin Orthop* 1978; 135: 101-103.
32. Gicquel P, Giacomelli M-C, Karger C, Clavert J-M. Surgical Technique and Preliminary Results of a New Fixation Concept for Olecranon Fractures in Children. *J Pediatr Orthop* 2003; 23: 398-401.
33. Gicquel P. Personal Communication 2004. Strasburg, France.
34. Toupin JM, Lechevallier J. Post-traumatic epiphysiodesis of the distal end of the tibia in children. *Rev Chir Orthop* 1997; 83: 112-122.
35. Ting AJ, Tarr RR, Sarmiento A, Wagner K, Resnick C. The role of subtalar motion and ankle contact pressure changes from angular deformities of the tibia. *Foot Ankle* 1987; 7: 290-299.
36. Koury SI, Stone CK, Harrell G, La Charite DD. Recognition and management of Tillaux fractures in adolescents. *Pediatr Emerg Care* 1999; 15: 37-39.
37. Wilder RT, Berde CB, Wolohan M, Vieyra MA, Masek BJ, Micheli LJ. Reflex sympathetic dystrophy in children: Clinical characteristics and follow-up of seventy patients. *J Bone Joint Surg* 1992; 74A: 910-919.
38. Caterini R, Farsetti P, Ippolito E. Long-term follow-up of physeal injury to the ankle. *Foot Ankle* 1991; 11: 372-383.

ANKLE FRACTURES IN CHILDREN. A REVIEW

Boris BAČIĆ, Philippe GICQUEL, Marie-Christine GIACOMELLI, Claud KARGER, Jean-Michel CLAVERT

ABSTRACT

The biomechanical differences between mature and immature bones, as well as the differing forces applied to those bones, help explain the differences between adult and pediatric fractures. The potential complications associated with pediatric ankle fractures include those seen with adult fractures (such as posttraumatic arthritis, stiffness, and reflex sympathetic dystrophy) as well as those that result from physeal damage (including leg-length discrepancy, angular deformity). The goals of treatment are to achieve and maintain a satisfactory reduction and to avoid physeal arrest. A knowledge of common pediatric ankle fracture patterns and the pitfalls associated with their evaluation and treatment will aid in the effective management of these injuries.

Key words: Pediatric ankle fracture, physeal damage, leg-length discrepancy, angular deformity

Received: 11.11.2007.

Accepted: 18.10.2008.