



PRIMENA RADIOFREKVENTNIH TALASA U ESTETSKOJ HIRURGIJI GLAVE I VRATA

Novak VUKOJE

Vojna bolnica Novi Sad
Republika Srbija

Primljeno: 1.11.2007.

Prihvaćeno: 9.4.2008.

Kontakt adresa:
Novak Vukoje
Vojna bolnica
Novi Sad
Republika Srbija

APSTRAKT

Uvod: Radiofrekventna hirurgija je relativno novija tehnologija čija se upotreba rapidno povećava i koja dostiže superiornije rezultate od bilo koje druge hirurške tehnike. Radiohirurgija je atraumatska metoda sećenja i koagulacije mekih tkiva koja koristi optimalno niski toplotni izvor energije od 4.0 MHz za mnoge plastične, estetske i kozmetske intervencije koje zahtevaju hiruršku preciznost, kontrolisanu penetraciju i nisku temperaturu. Ova tehnologija nam omogućava simultanu upotrebu reza i koagulacije sa minimalnim lateralnim oštećenjem tkiva bez opekotinskog oštećenja i odloženog zarastanja rane. Autor ovaj mod koristi pri radu u visokovaskulariziranoj anatomske regiji i operacijama na dubljim tkivnim strukturama glave i vrata. Čisti rez je idealan za eksciziju kože kod otoplastike i blefaroplastike gde očekujemo idealan kozmetski rezultat. Koagulacija je očigledno veliki problem za mnoge hirurge i može praviti razlike između dobrih i loših rezultata. Kada koaguliše tkivo na glavi i vratu hirurg je često u blizini značajnih struktura kao što su nervi i krvni sudovi koje treba sačuvati. Tada nam Ellman Sugitron 4.0 nudi veliku prednost. Veliki izbor specijalnih elektroda su važna odlika Ellman sistema. Savijanjem čekićastih elektroda prema anatomske konfiguraciji regije postizemo koagulaciji i na mestima koja nisu pod kontrolom oka, kao iza ugla i izbočenja tkiva.

Materijal i Metode: Autor je koristeći ovu tehniku operisao preko 600 pacijenata zbog različitih estetskih smetnji sa zadovoljavajućim uspehom. U operativnom materijalu su preovlašćivali razni izraštaji na koži (hemangiomi, bradavice, nevusi, fibromi i sl.) klempe uši, spuštene kapci, rinofima i drugo. Intervenciju su pretežno rađene u lokalnoj anesteziji.

Cilj rada je bio da iznesemo naš stav o primeni radioablacije kod različitih patoloških stanja na glavi i vratu baziran na vlastitom iskustvu.

Rezultati: Naši rezultati ukazuju da ova tehnologija pruža niz prednosti u odnosu na druge tehnike (skalpel, elektrokauter, laser i dr.) od kojih su najvažniji simultano korišćenje reza i koagulacije, koagulacija u tečnoj sredini, minimalno bočno oštećenje tkiva, brze zarastanje rana uz odličan kozmetski rezultat. Ako želimo hirurgiju bez reza, rez bez ožiljka Ellman Sugitron je pravi izbor.

Ključne reči: Radiotalasna hirurgija, estetske operacije, blefaroplastika, otoplastika, odstranjenje raznih benignih promena sa kože

UVOD

Danas se smatra da budućnost plastične, estetske i kozmetske **hirurgije pripada razvoju novih metodologija i tehnologija**. Ovaj koncept je esencijalan i susreće se sa potrebom primene sofisticiranih aparata s ciljem postizanja što optimalnijih rezultata. To znači da bi tretman „ulepšavanja“, sa aspekta

hirurgije i tehnike, trebao da se približi sledećim uslovima: **da je minimalno invazivan, lagan za izvođenje, vremenski ne traje dugo, nije bolan, udoban za pacijenta, ekonomičan i klinički prihvatljiv po pitanju uspešnosti. Mišljenje je da ELLMAN Sugitron 4.0 Dual ispunjava pomenute uslove.**

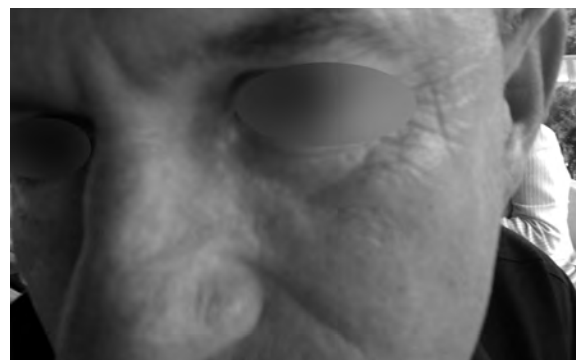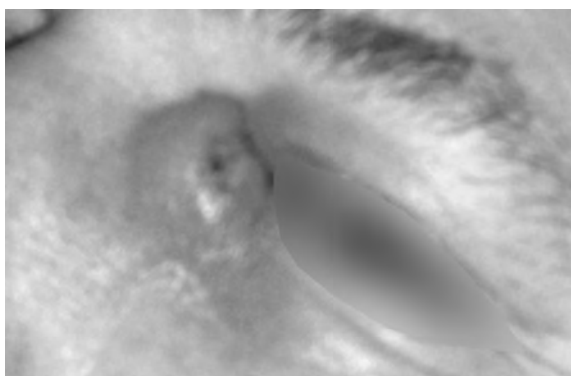


Slika 1. Ellman Surgitron 4.0 Dual RF, patentiran od Ellman international Company u Oceanside, New York, USA

Figure 1. Ellman Surgitron 4.0 Dual RF, patent Ellman international Company u Oceanside, New York, USA

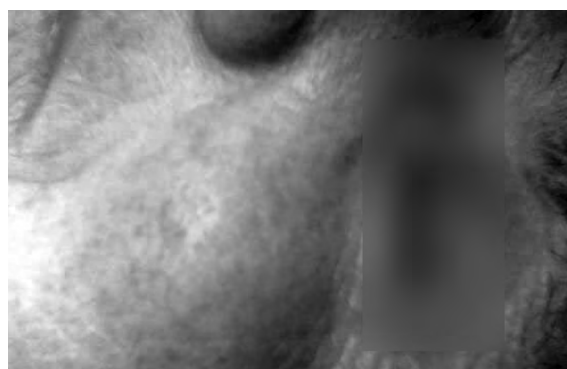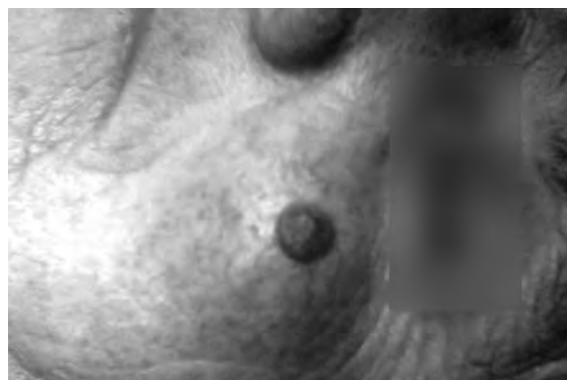MATERIJAL I METODE

Radiotalasni tretman je jednostavan i lagan, a aparat tako dizajniran i transportabilan da se upotrebljava i u ambulantnom radu. Predstavlja najsavremeniji modalitet u plastičnoj hirurgiji i hirurgiji mekih tkiva. Primenjujući pet različitih režima rada (rez, rez-koagulacija, hemostaza, fulguracija i bipolar) koji ako su pravilno izabrani, daje velike mogućnosti u medicini i hirurgiji.



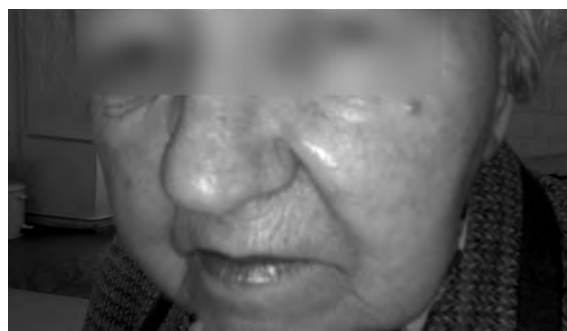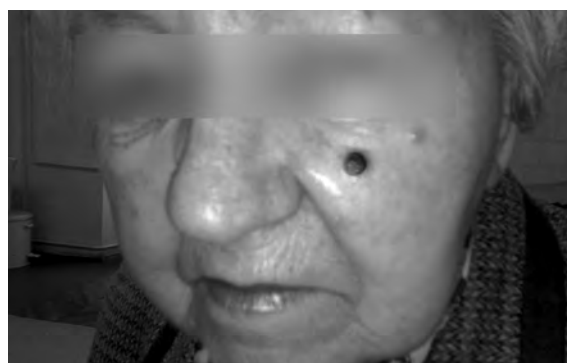Slika 2. Proces u medijalnom očnom uglu pre, i deset dana nakon intervencije

Figure 2. Process in median eye angle before and after ten days of intervention



Slika 3. Izvanredan kozmetički rezultat bez obzira na godine. Izgled na licu pre, i dve nedelje nakon ablacije nevusa.

Figure 3. Excellent cosmetic effect (without influence of age). Result on the face preoperative and after two weeks of nevus ablation



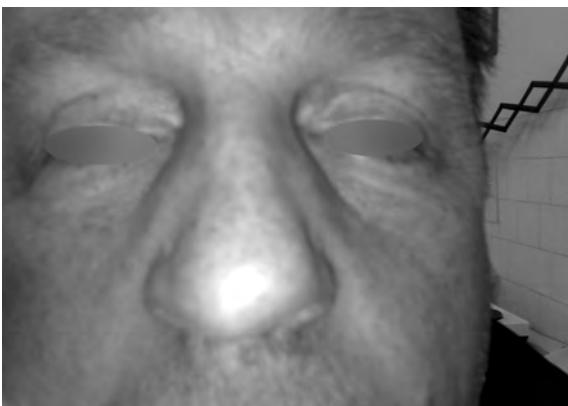
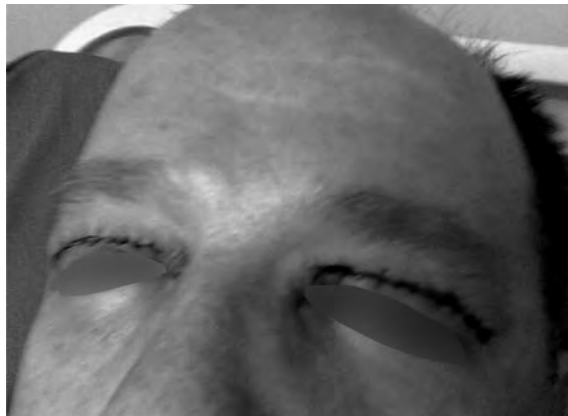Slika 4. Hirurgija bez reza. Radiotalasna ablacija senilne bradavice lica pre i osam dana nakon intervencije

Figure 4. Surgery without incision. Radiowave ablation of senile verruca (before and eight days after surgery)

Kada se traži **preciznost, sigurnost i estetski kvalitet** koristimo Sugitron 4.0 MhZ. Ožiljno tkivo je minimalno, a kozmetički rezultat je superioran. U oštrenju promena na koži benignog karaktera (u nivou kože, iznad nivoa, pigmentisanih, nepigmentisanih, vaskularnih i dr) neovisno od lokalizacije prednost dajemo radiohirurgiji. Metodom „shavinga,, možemo ukloniti dobroćudne, a excisijom zloćudne promene dermisa. Konvencionalni elektrohirurški aparati, pa čak i laser usled opekotinskog oštećenja dovode do odloženog zarastanja rane, što kod Surgitrona nije prisutno.

REZULTATI

Sadržaj ćelije, koji je tečnost (plazma), lako će biti apsorbovan preko krvnih sudova, tako da u hirurgiji radiotalasima na 4MHz, nema ostataka nekrotičnog tkiva koje dovodi do odloženog zarastanja rane i produženog stvaranja ožiljka. Step lateralne karbonizacije tkiva opada ako frekvencija raste. To znači da 4.0MHz Sugitron izaziva najmanje bočno oštećenje tkiva.

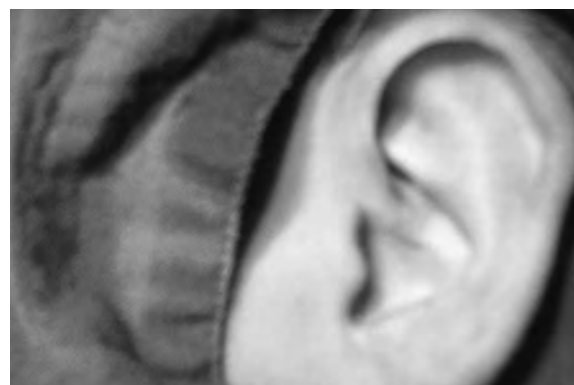
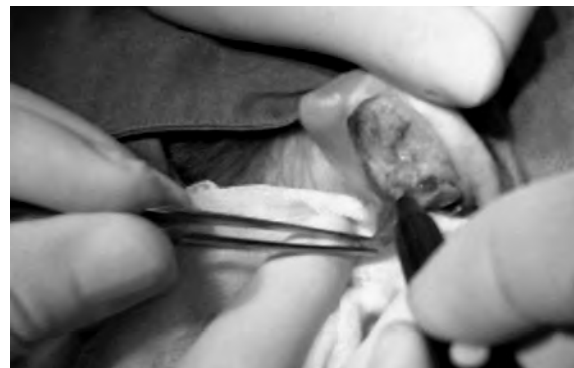
Slika 5. Rez bez ožiljka. Radioblefaroplastika (plastika gornjih kapaka) nakon suturiranja rane (gore) i tri nedelje kasnije(dole)

Figure 5. Surgery without incision. Radioblepharoplasty after suturing of wound (up-preoperative, down-three weeks later)

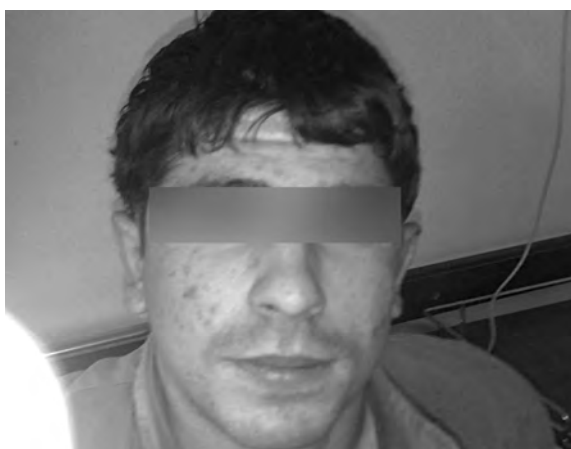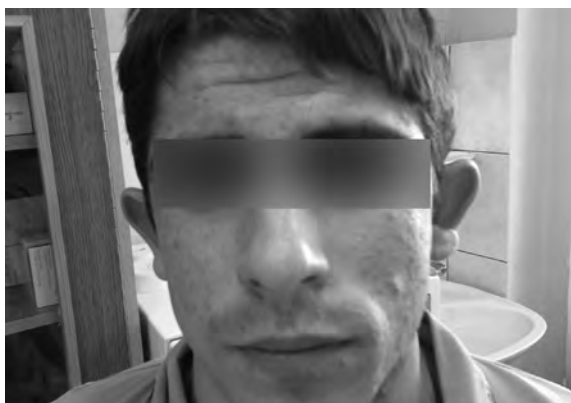U odnosu na laser, elektrokauter, ultrazvučni nož i druge elektrohirurške aparate, Surgitron funkcioniše sasvim različito. Aktivna elektroda ne pruža otpor pri prolazu radiotalasa kroz nju i ne postaje vrela, kao kod elektrokautera, gde se može usijati ili istopiti zbog ekstremne toplote. U radiotalasnoj hirurgiji tkivo je to koje pruža rezistenciju, a ne elektroda. Zapravo, električna struja se u generatoru transformiše i kanališe, te konvertira u mnogobrojne talasne modove, koji kada napuštaju vrh elektrode prolaze kroz tkivo odrađujući planiranu proceduru. Pasivna elektroda, koja je u toku rada, u kontaktu sa pacijentovom kožom privlači oslobođenu energiju i vraća je ponovo u aparat. Kako neutralna antena funkcioniše na ovaj način, vrlo je bitno, da se postavi što je moguće bliže regiji koja se operiše. Međutim, pasivna elektroda koja se koristi u radiotalasnoj hirurgiji ne zahteva uvek potrebu direktnog kontakta sa pacijentom. Obložena je teflonom, te nema opasnosti od elektro-šoka ili opekotinskog efekta.

Mikro-incizija, koristeći radiotalasnu mikrofiber elektrodu može da seče tkivo sa vanrednom preciznošću, a niska temperatura koja se prenosi pri tome u okolno tkivo ne ometa optimalno zarastanje rane.



Slika 6. Beskrvna operacija. Radio-otoplastika u toku-gore. Dole izgled ušne školjke neposredno nakon operacije (bez otoka i krvnih podliva).

Figure 6. Operation without bleeding. Radio-otoplastic (up). Down- pinna immediately after operation (without swelling and haematoma)

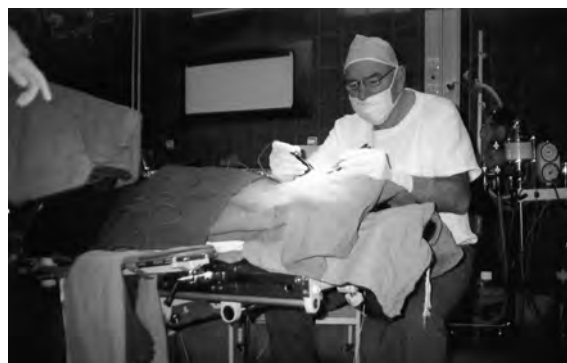

Slika 7. Klempave i deformisane ušne školjke: pre, i deset dana nakon otoplastike
Figure 7. Otopostasis. Before and ten days after operation

Hemostaza je očigledno veliki problem za mnoge hirurge i može praviti razlike između dobrih i loših rezultata. Kada koaguliramo u blizini značajnih anatomskih struktura kao što su nervi ili krvni sudovi, koje treba sačuvati, prednost dajemo radiotalasima. Loptasta elektroda je izvanredna u takvim prilikama. Može se oblikovati pod raznim uglovima i time omogućiti hemostazu u teško pristupačnim regijama, posebno kada radimo u šupljinama ili ispod flapa kada je direktna vizuelizacija otežana.

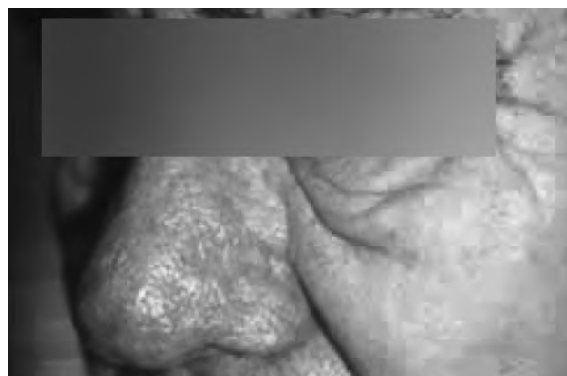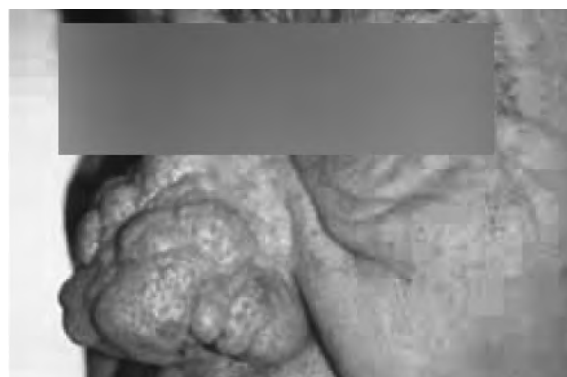Različite hirurške intervencije na glavi i vratu zahtevaju primenu ovakve tehnike, prvenstveno zbog prokrvljenosti regije. Veliki izbor elektroda nam pruža komfor i sigurnost u radu, a pacijentu brzo vraćanje normalnim životnim aktivnostima. Kao i drugi elektrohirurški aparati, tako i radiotalasna hirurgija može dovesti do komplikacija i opasnosti. Velika bočna oštećenja tkiva su najčešća i predstavljaju isključivo grešku lekara. Izborom optimalne izlazne snage na aparatu, odgovarajuće elektrode, moda, kontinuiranih i nežnih pokreta elektrodom kroz tkivo, bez usporenja i zadržavanja, prevenirati će napred pomenuta komplikacija. Dim koji se stvara prilikom rada ovom tehnikom lako se eliminiše sukcijom. Sem neprijatnog mirisa

ne ostavlja nikakve posledice. Radiotalasni generatori mogu praviti smetnje drugim medicinskim aparatima, monitorima, posebno pacijentima koji imaju ugrađen pacemaker. Moderni pejsmejkeri danas ne predstavljaju problem i kod pacijenata kojima su isti ugrađeni rutinski se izvode operacije primenom radiotalasa.



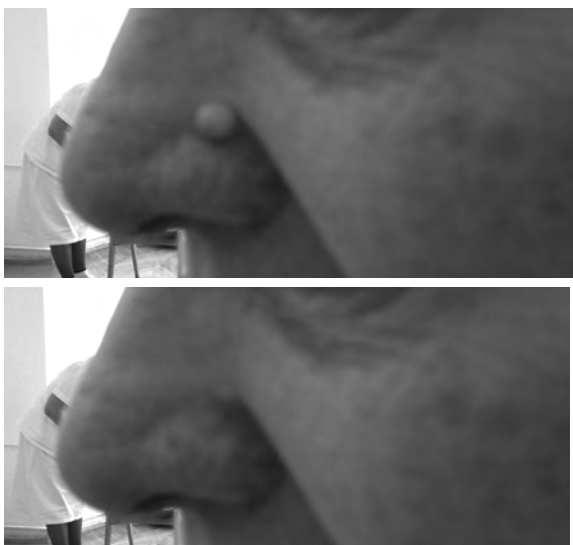Slika 8. Incizija kože i mekih tkiva bez pritiska
Figure 8. Incision of skin and soft tissues without pressure

Odluka ove tehnike je oblikovanje reza prema patološko-morfološkom supstratu što je teško izvodljivo konvencionalnim načinom. Submukozne intervencije (ispod sluznice nosnih školjki, mekog nepca, resice, jezika i dr) koje se koriste u terapiji hrkanja predstavljaju unikat radiotalasne hirurgije.



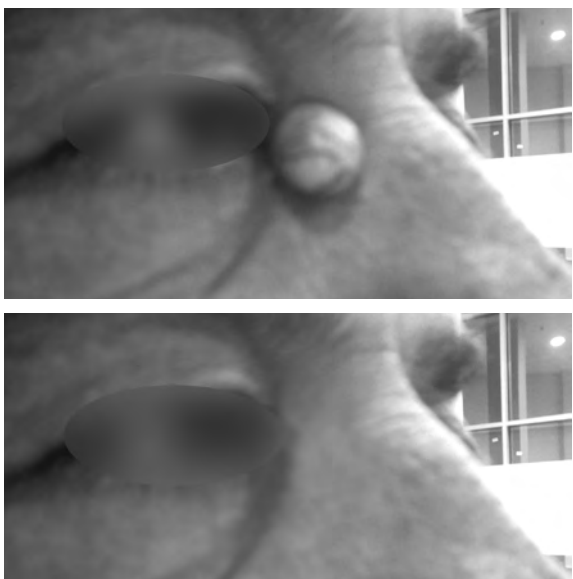Slika 9. Izgled nosa pre i dva meseca nakon operacije rinofime
Figure 9. Rhynophima. Nose before and two months after operation

Operacija rinofime radiotalasima uveliko olakšava hirurgu rad. Pri izvodjenju intervencije u visoko vaskulariziranoj regiji kao što je nos primenjujemo simultano inciziju i hemostazu. Surgitron je podešen celo vreme rada na pomenutom kombinovanom programu čiji je maksimum izlazne snage na srednjem nivou. Kao nož koristimo specijalno dizajniranu elektrodu. Promenjenu kožu ostranjujemo u slojevima ostavljajući deo iz koga će krenuti nova epitelizacija. Metoda i tehnika danas predstavljaju „zlatni standard“, kod pacijenata sa ovim oboljenjem.



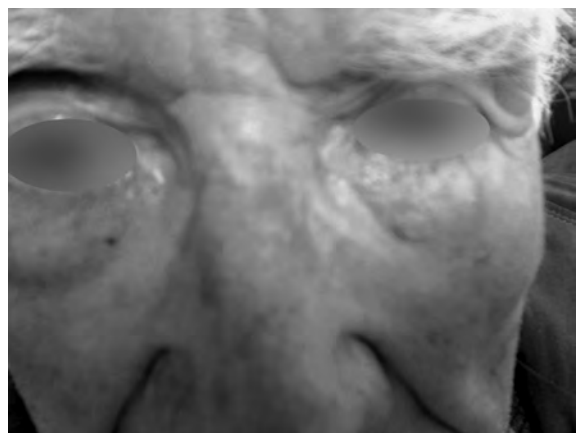
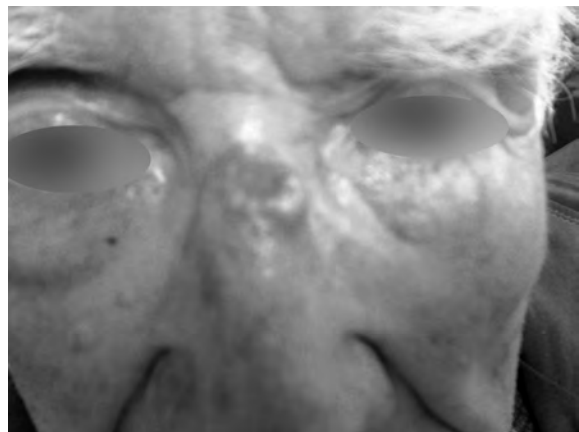
Slika 10. Benigni tumori kože se uspešno odstranjuju RF talasima. Ako je opseg lezije ispod 0.8 cm nije potrebno ranu suturirati.

Figure 10. Benign tumours are removed with RF waves. If dimensions of lesion below 0.8cm, suturing is not need



Slika 11. Atherom korena nosa. Odstranjen RF talasima, bez šivanja

Figure 11. Atherom of the root of nose. Removed with RF waves, without suturing



Slika 12. Epiteliom (malignni tumor) kože nosa pre i tri meseca nakon ekscizije radiotalasima. Konci skinuti šesti dan

Figure 12. Malignant skin tumor of the nose, before and three months after RF excision. Sutures removed sixth day

ZAKLJUČAK

Na kraju bi napomenuli neke prednosti radiotalasne hirurgije u odnosu na druge elektrohirurške intervencije:

- incizija bez pritiska na tkivo
- simultano izvođenje reza i koagulacije
- koagulacija i u tečnoj sredini
- submukozne intervencije
- mogućnost savijanja i oblikovanja aktivne elektrode prema anatomskim varijacijama regije
- nema mogućnosti nastanka elektro-šoka ni opekotinskog efekta od strane pasivne elektrode
- minimalno bočno oštećenje tkiva
- minimalno krvarenje
- brže zarastanje rane
- širok dijapazon upotrebe u mnogim medicinskim disciplinama
- pogodnost za ambulantni rad
- ekonomičnost i dr.

LITERATURA

1. Bridenstine JB. Use of ultra-high frequency electrosurgery (radiosurgery) for cosmetic surgical procedures. *Dermatol Surg* 1998; 24:397-400.
2. Greenbaum SS, Krul EA, Watnick K. Comparison of CO₂ laser and electrosurgery in the treatment of rhinophyma. *J Am Acad Dermatol* 1998; 18:363-18368.
3. Niamtu J. Oral and Maxillofacial Surgical Clinics of North America: *Cosmetic Facial Surgery* 2000; 12: 771-780.
4. Niamtu J. Radiofrequency Applications in Cosmetic Facial Surgery: *Making Waves. Plastic Surgery* 2001; 11(10): 52-58.
5. Brown JS. Radio surgery for minor operations in general practice. *Cosmetic Dermatology* 2000; 7: 33-36.
6. Sperli AE. The use of radiosurgery in plastic surgery and dermatology. *Surgical Technology International VII* 1998 April; 437-442.
7. Welch DB, Bryar P. Two year follow up: radiosurgery better than laser. *Ocular Surgery News* 2002, 20(12).
8. Vukoje N. Primena radiotalasa u hirurgiji glave i vrata. VMA Beograd- 24.mart 2004 god, ORL sekcija Srbije, usmeno izlaganje.
9. Vukoje N. Primena radiofrekventnih talasa u estetskoj hirurgiji. Trebinje 2-4 juna 2007, internacionalni ORL simpozij Republike Srpske, sa medjunarodnim ucescem - usmeno izlaganje.
10. Vukoje N. Znacaj resavanja uvulopalatinalne opstrukcije u hirurgiji hrkanja-prikaz vlastite inovativne tehnike. Sarajevo 24-27 oktobra 2007 god. ORL Kongres federacije BiH sa medjunarodnim ucescem.

RADIO-FREQUENCY WAVE APPLICATION IN ESTHETIC SURGERY OF HEAD AND NECK

Vukoje NOVAK

ABSTRACT

Introduction: Four-megahertz radiowave surgery is a relatively new technology usage of which rapidly expands reaching superior results compared to other surgical techniques. Radiosurgery is an atraumatic method of cutting and coagulation of soft tissues that uses optimal low heat 4.0 MHz source for numerous plastic, esthetic and cosmetic interventions which requires surgical precision, penetration control and low temperature. This technology allows us to simultaneously cut and coagulate the tissue with minimal lateral tissue alteration, without burning damage and with better wounds healing. This mode is used by the author in high vascularity anatomical areas and for the deeper tissue of the head and neck.

The pure cutting wave-form is ideal for skin excision with otoplasty and blepharoplasty when we expect ideal esthetic result. Coagulation is obviously paramount for any surgeon and can make the difference between a good and poor result. When he coagulates tissues in the head and neck, the surgeon is frequently close to significant structures such as nerves and vessels which we must protect. Ellman Sugitron 4.0 offers great advantages. One of the strong points of the Ellman system is the large array of specialized electrodes. By bending the malleable electrodes we can use them at any angle or even around corners.

Material and Methods: The Author has done surgical procedures on over 600 patients using this technique on different esthetic problems with satisfying results. In operative material dominate various skin growths (hemangioma, fibroma, naevus, wart) blepharoplasty, otoplasty, rhinoplasty and other minor surgical procedures. Interventions were done in local anesthesia.

The aim of this work is to present our observations about radioablation in heterogenous pathological process on head and neck based of our own experience.

Results: Our results show that this technology have great advantage over other techniques (scalpel, electrocouter, laser) from which the most important are simultaneous cutting and coagulation, coagulation in liquid medium, minimal thermal damage of lateral tissues, faster healing of wounds with excellent cosmetic results. If we want surgery without cut, cut without scar, Ellman Sugitron is the best choice.

Key words: Radiowave surgery, esthetic procedures, blepharoplasty, otoplasty, remove different benign skin tumors

Received: 1.11.2007.

Accepted: 9.4.2008.